

Anterior cutaneous nerve entrapment syndrome

Kenney Fehrenkamp Pedersen¹, Rudi Roumen², Marc Scheltinga² & Thue Bisgaard¹



KLINISK
PRAKSIS

STATUSARTIKEL

1) Gastroenheden, Kirurgisk Sektion, Centre for Surgical Research, Hvidovre Hospital
2) Máxima Medical Center, Solvimax, Center of Excellence for Abdominal Wall and Groin Pain, Department of Surgery, Eindhoven, Holland

Ugeskr Læger
2019;181:V02190133

Anterior cutaneous nerve entrapment syndrome (ACNES) er en veldokumenteret, men overset og relativt hyppig årsag til pludseligt opståede distinkte bugvægssmerter. Patienter med ACNES har som oftest livskvalitetsforringende, langvarige, kroniske abdominalsmerter [1]. Tilstanden er for mange ukendt, og diagnosen kan være vanskelig at stille. Stilles diagnosen korrekt, er prognosen god, og over 80% af patienterne vil have gavn af behandlingen [2].

ACNES blev første gang beskrevet i 1926 af *John Carnett* [3]. På baggrund af velgennemførte studier fra især Holland [2, 4-15], men også fra andre forskningsgrupper [1, 16-20] er det patofysiologiske grundlag, den kliniske præsentation og behandlingen veldokumenteret.

Incidensen af ACNES i Danmark er ukendt, men den er anslået til at være 57 pr. 100.000 i Holland [4]. ACNES kan forekomme hos patienter i alle aldre og hos begge køn, men forekommer hyppigst hos yngre og midaldrende kvinder med normalt *body mass index* [5, 6].

Formålet med denne artikel er at redegøre kort for det patofysiologiske grundlag, de kliniske tegn på samt diagnostik og behandling af ACNES.

PATOFYSIOLOGI

Det patofysiologiske grundlag er ikke endeligt klarlagt. Hypotetisk skyldes smerterne en afklemning af de anteriore kutane grene fra en interkostalnerv (ramus cutaneus anterior nervus intercostalis) og efterfølgende isoleret relativ nerveiskæmi med neuropatisk smerte til følge [16, 17]. Interkostalnerverne forløber mellem m.

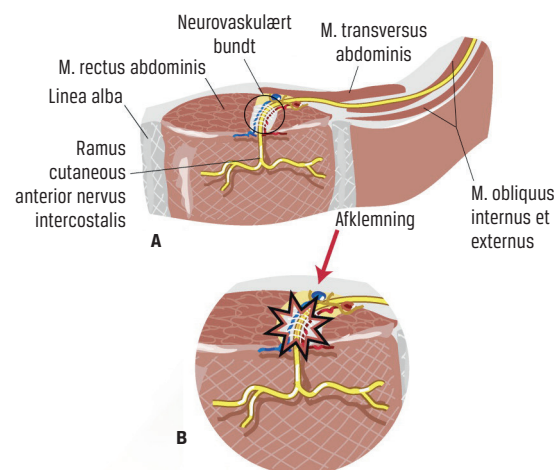
transversus og m. obliquus internus, perforerer den posteriore rectusfascie, løber lateromedialt gennem rectusmusken, perforerer den anteriore fascie samt subcutis og afgiver sensoriske grene til cutis (**Figur 1**) [16]. Ud fra anatomiske betragtninger er risikoen for afklemning størst, hvor det neurovaskulære bundt passerer gennem rectusmusklets anteriore fasciekant, hvilket er et smerte-*tender point* [16] (**Figur 1**). Årsagen er ukendt, men hyppigst er den højre ramus cutaneus anterior nervus intercostalis ved Th11 involveret (**Figur 2**) [5, 6]. Derfor klager de fleste patienter over højresidige smerter i et lille område 3-4 cm kaudalt for umbilicus og 2-3 cm lateralt fra linea alba. Smerterne kan dog findes langs hele rectusmusklen med *tender points* fra Th7 til Th12 [5, 6]. Der vil meget sjældent være to ipsilaterale *tender points*, mens der hos 13% af patienterne forekommer bilateral ACNES [6, 7].

ANAMNESE OG KLINISK PRÆSENTATION

ACNES opstår pludseligt uden forudgående prodrom, traume eller anstrengende fysisk aktivitet [5, 17]. Klas-

FIGUR 1

En interkostalnerves forløb mellem m. transversus og obliquus internus (A) og passagen af det neurovaskulære bundt gennem rectusmuskel og fascieblade, hvor smerten typisk vil opstå (B). Figuren er modificeret med tilladelse fra [21].



HOVEDBUDSKABER

- ▶ *Anterior cutaneous nerve entrapment syndrome* (ACNES) er en veldokumenteret, men overset og relativt hyppig årsag til pludseligt opståede distinkte bugvægssmerter.
- ▶ ACNES-diagnosen er baseret på veldefinerede kriterier og med gode behandlingsmuligheder.
- ▶ Udredning og behandling af patienter, hvor man har mistanke om ACNES, bør centraliseres for at optimere diagnostisk udredning og behandling.

sisk vil patienterne kunne fortælle hvilken dag (og nogle gange det eksakte tidspunkt på dagen) smerterne debuterede – selv år tilbage. Patienterne vil berette om et langvarigt smerteforløb med talrige konsultationer og massiv medicinsk analgetisk behandling uden løsning på problemerne. Smerterne er konstante og lindres i nogen grad ved afslappet rygleje og forværres ved brug af rectusmuskulaturen og ved sideleje på den smertedominerende side [1, 17, 18]. Patienterne kan som oftest ikke selv skelne mellem »overfladiske« bugvægssmerter og dybe intraabdominale smerter, men med en fokuseret smerteanamnese og nøje smertekarakteristik vil man ofte klinisk kunne differentiere mellem de to og også mellem neuropatiske og viscerale smerter [19]. Ved ACNES er smerterne skarpt lokaliseret til et fingerspidsstort område lateralt på rectusmusklen hyppigst i nedre højre kvadrant, men bilateralt hos 13% [1, 5-7]. Smerterne er overvejende neuropatiske og er typisk af en stikkende, brændende, skærende og lynende karakter [1, 17]. Derudover ledsages ACNES ofte af udstråling af smerter til under højre kurvatur og sjældent langs hele dermatomet om til ryggen. Hos omkring halvdelen af patienterne kan der forekomme såkaldte pseudoviscerale symptomer (visceral komponent) såsom postprandialt ubehag få minutter efter kostindtagelse, kvalme, oppustethed og ændret afføringsmønster synkront med ACNES-smertedebuten [1, 6].

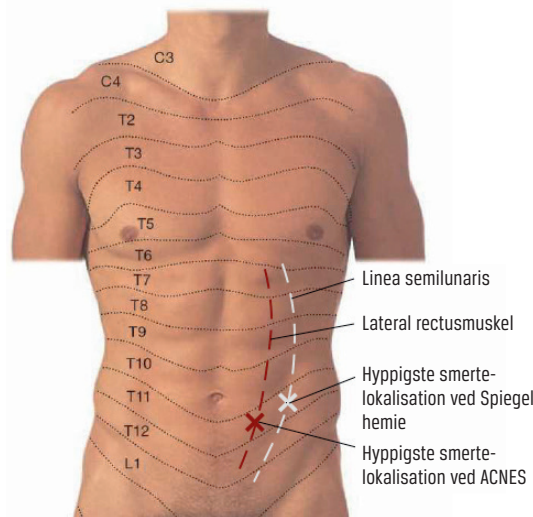
UDREDNING

ACNES er en klinisk diagnose, der stilles ved kombination af anamnese, fravær af andre konkurrerende somatiske tilstande og en række simple objektive bedside-undersøgelser (Tabel 1A). Der er ingen patognomoniske kriterier for diagnosen ACNES. Diagnosen sandsynliggøres ved positiv effekt af lokalanæstesi (LA)-injektioner, men manglende smertelindring efter diagnostisk LA-injektion udelukker ikke ACNES [8, 9].

Der udføres tre kliniske undersøgelser med patienten vågen og i rygleje. Der undersøges først for føleforstyrrelser i huden (vatpind og spritswab) i et symmetrisk område omkring *tender point*. Ca. halvdelen af patienterne med ACNES vil have hypoæstesi for kulde og berøring i et centimeterstort område omkring *tender point*, men der kan også være allodyni, hyperalgesi eller hyperæstesi [1, 6, 18]. Herefter udføres der *pinch test* (Figur 3) hvor huden og underhuden knibes let (hudfoldstest) 15-20 cm i en linje under *tender point*. Der knibes let op forbi *tender point* mod kurvaturen, og på *tender point* vil der hos 78% af patienterne udløses kraftige smerter (positiv *pinch test*) [6, 8], og mange patienter vil få øjeblikkelig kvalme og nogle desuden opkastning (visceral refleks). Slutteligt udføres Carnetts test, som er det vigtigste kliniske indicium på ACNES. En finger placeres med et moderat tryk på

FIGUR 2

Dermatomerne C3-L1 på forsiden af truncus. Den hvide stiplede linje viser linea semilunaris og det hvide kryds den hyppigste smertelokation for et Spiegheles hernie. Den røde stiplede linje viser smerteområdet for *anterior cutaneous nerve entrapment syndrome* (ACNES) (Th7-Th12), hvor dermatomer kan være smerte-*tender points* for ACNES. Det røde kryds er den hyppigste smertelokalisation for ACNES (Th11). Figuren er modificeret med tilladelse fra [22].



tender point. Patienten bedes om at rejse hovedet og eventuelt løfte skuldrene fra underlaget, og hos 87% af patienterne udløser dette abnormt øget smerte i *tender point* (positiv Carnetts tegn) [3, 6, 20].

TABEL 1

Udredningsstrategi og *step-up*-behandlingsstrategi for *anterior cutaneous nerve entrapment syndrome*.

Strategi

Udredning

Anamnese, smertekarakteristik og udelukkelse af anden somatik
 Skarpt lokaliserede smerter i *tender point* 2-3 cm lateralt for midtlinjen og medialt for linea semilunaris i tilknytning til rectusmusklen
 Kutan føleforstyrrelse
 Positiv *pinch test*^a
 Positiv Carnetts tegn^b
 Positiv diagnostisk lokalanæstesiinjektion

Behandling

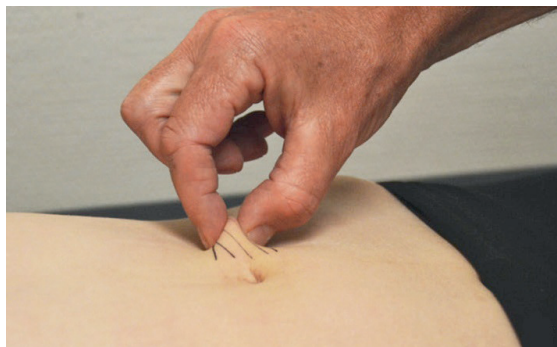Op til 3 lokalanæstesiinjektioner ved *tender point* i anteriore rectusfascie
 Pulserende radiofrekvensbehandling
 Anterior neurektomi^c
 Gentagen anterior neurektomi og samtidig posterior neurektomi^d
 Henvisning til lokal tværfaglig smerteenhed

- Intens smertereaktion ved let knibning af en hudfold svarende til *tender point*.
- Markant smerteeøgning ved palpation af *tender point* mens patienten aktiverer rectusmuskulaturen.
- Resektion af kutan(e) nerve(r) ved forreste fascieblad i smerte-*tender point*.
- Resektion af interkostalnerv ved posteriore fascieblad i smerte-*tender point*.



FIGUR 3

Pinch test: En hudfold knibes let mellem undersøgerens fingre. Undersøgeren starter 10-15 cm under smerte-tender point. Hvis der udløses abnorm smertereaktion over tender point (og eventuel kvalme/opkastning) vil testen være positiv. Figuren er gengivet med tilladelse fra [4].



Baseret på de kliniske fund kan der udføres diagnostisk LA-injektion med f.eks. 5-10 ml lidocain 1% uden binyrebarkhormon (eller bupivacain, ropivacain etc.) [8]. Er der smertefrihed efter ca. ti minutter, er der yderligere indicium for ACNES [9]. Omkring 42% vil have umiddelbar smertefrihed, mens 39% oplever mindst en halvering af smerterne efter LA-injektion [6]. Det er vigtigt, at LA infiltreres ved og igennem forreste fascieblad på tender point. LA kan i øvede hænder lægges uden ultralydskanning (der mærkes let modstand, når nålen perforerer forreste fascieblad).

DIFFERENTIALDIAGNOSER

Som anført ovenfor er der ikke absolutte patognomioniske holdepunkter for diagnosen ACNES. Derfor skal andre somatiske årsager til bugvægssmerter udelukkes. Et Spiegheles hernie er en sjælden tilstand, og diagnosen afhænger af visualisering af herniet [23, 24]. Symptomerne, inklusive smerte-tender point, kan forveksles med ACNES (Figur 2). Hverken hos slanke eller adipøse patienter vil der nødvendigvis kunne palperes et hernie, og sensitiviteten ved ultralydskanning og CT er moderat, mens specificiteten er høj [23, 24]. Med diagnostisk laparoskopi kan man definitivt af- eller bekræfte et Spiegheles hernie [24]. Et Spiegheles hernie kan findes langs hele linea semilunaris, men oftest på højre side mellem m. rectus' laterale kant og m. obliquus internus' sammensmeltning med rectus få cm lateralt for ACNES-tender point (Figur 2). Ved diagnostisk LA vil symptomerne fra et Spiegheles hernie sjældent lindres, mens Carnetts tegn og pinch test kan være både positive og negative. Traumatisk neurinom, trokarhernie, suturgranulom og organiseret hæmatom kan give lokaliserede bugvægssmerter, men ledsages ofte af en mindre, palpabel udfyldning. Der vil typisk

være positiv billeddiagnostik [25]. Myofascial smertesyndrom og fibromyalgi er funktionelle lidelser, der medfører multiple smerte-tender points, og en pinch test vil oftest være negativ [26]. Appendicitis udløser lokaliserede højresidige smerter (McBurneys punkt), positiv pinch test og kutane føleforstyrrelser, men modsat akut ACNES-debut, vil der ved appendicitis oftest være smertevandring, biokemisk inflammation og peritoneal reaktion. Ved negativ (akut) diagnostisk laparoskopi og fortsat langvarige højresidige smerter kan ACNES overvejes [27]. Lokaliseret bugvægssmerter kan give distinkte bugvægssmerter. Smerterne vil modsat ACNES oftest være menstruationssynkron [28] med negativ diagnostisk LA-test.

BEHANDLING

Der er evidens for over 80% behandlingseffekt hos patienter med ACNES [2]. Årsagen til, at nogle oplever behandlingssvigt med tiden, er ukendt.

Behandlingsstrategien er baseret på en step-up-algoritme (Tabel 1B) [2, 5, 6, 8-12, 14, 15]. Er der begrundet mistanke om diagnosen, vil 20-30% af patienterne med ACNES have vedvarende analgetisk effekt efter op til tre LA-injektioner med 2-3 ugers interval [5, 6, 8, 9, 14]. Pulserende radiofrekvensbehandling (PRF) kan anvendes enten som et alternativ til LA-injektioner eller efterfølgende, hvis injektionerne ikke har tilstrækkelig effekt [6, 10]. PRF anvendes ikke som rutine i Danmark. Ved manglende effekt af LA-injektioner (og/eller PRF) tilbydes anterior neurektomi på tender point. Den analgetiske effekt efter en anterior neurektomi er elegant demonstreret i et nyligt publiceret, dobbeltblindet, randomiseret klinisk forsøg (sham-operation vs. neurektomi) [11]. Nerven/nerverne (oftest Th11 eller Th10) opsøges ved forreste fascieblad og reseceres optimalt lige før udtræden gennem fasciebladet. 60-70% af patienterne, der har ACNES og gennemgår en anterior neurektomi, vil opnå langvarig analgetisk effekt [11, 12]. Ved manglende analgetisk effekt efter isoleret anterior neurektomi tilbydes gentagen anterior neurektomi med henblik på identifikation af eventuelle oversete nerver. Hvis der ikke identificeres nogen nerver, opsøges nerverne ved bagerste fascieblad med henblik på posterior neurektomi. 50-60% af patienterne, der har ACNES og gennemgår reeksploration med anterior/posterior neurektomi, vil opnå analgetisk effekt [2].

Langvarigt forbrug af analgetika, multiple smerte-tender points, tidligere abdominalkirurgi og negativ diagnostisk LA-injektion er associeret med negativt analgetisk behandlingsresultat [13]. Fraset korrekt ACNES-diagnose kendes der ikke valide prædiktorer for positive resultater.

Et alternativt behandlingsforslag er intraperitoneal mesh-implantation til forstærkning af en hypotetisk

bugvægssvaghed ved smerte-tender point, uden at patogenesen i øvrigt underbygges. Studiet er retrospektivt (n = 30) med uigennemskuelige diagnostiske kriterier, behandlingsstrategi og opfølgning [29].

DISKUSSION

Udredning og behandling af patienter med kroniske abdominalsmerter kan ofte være en klinisk udfordring. Selvom ACNES er en veldefineret sygdom, er der ingen ICD-10-kode. Pludseligt opståede og sidenhen kroniske, intense og skarpt lokaliserede bugvægssmerter lateralt for umbilicus skal give mistanke om ACNES. Der er oftest langvarige livskvalitetsforringende smerter, men stilles den korrekte diagnose, er prognosen god. Derfor er kendskab til ACNES vigtig.

Der findes ingen danske publikationer om ACNES. De gunstige behandlingsresultater er overvejende baseret på resultater fra et hollandsk center [2, 5, 6, 8-12, 14, 15], og de bør eftervises af andre. Danske forskere kan med fordel indgå i et internationalt videnskabeligt samarbejde med højvolumendata. Yderligere må der søges patofysiologisk forståelse af positivt og negativt behandlingsresultat, ligesom langtidseffekterne efter behandling og årsagerne til behandlingssvigt må undersøges. Effekten af anterior vs. posterior neurektomi må fastslås i en randomiseret undersøgelse. Et randomiseret forsøg hvor PRF sammenlignes med neurektomi viste signifikant bedre effekt af neurektomi end af PRF, men studiet er kun mindre, og type II-fejl kan ikke udelukkes [30].

I de fleste kliniske specialer, inklusive kirurgi, er ACNES forholdsvis ukendt. Som det sker i Holland bør udredning og behandling af patienter, hvor man har mistanke om ACNES, centraliseres i Danmark. Behandlingen vil oftest være kirurgisk. Ved mistanke om tilstanden vil det derfor være naturligt at henvise patienterne til et dedikeret kirurgisk center.

KONKLUSION

ACNES er en velkarakteriseret sygdom, der er kendetegnet ved kroniske, livskvalitetsforringende, distinkte, neuropatiske bugvægssmerter oftest højresidige og lateralt for umbilicus. Den kliniske diagnose kan være vanskelig at stille, men behandlingsprognosen er god.

SUMMARY

Kenney Fehrenkamp Pedersen, Rudi Roumen, Marc Scheltinga & Thue Bisgaard:

Anterior cutaneous nerve entrapment syndrome
Ugeskr Læger 2019;181:Vo2190133

In this review, we summarise the current knowledge of anterior cutaneous nerve entrapment syndrome (ACNES), which is a well-documented but overlooked and relatively common cause of sudden abdominal wall pain. Patients with ACNES often end up with chronic abdominal pain,

which leads to reduced quality of life. The diagnosis is based on patient history, pain characteristics, clinical bedside examinations and a diagnostic injection of local anaesthetics. More than 80% of patients can be treated with good effect when employing a step-up strategy. Patients should be referred to a dedicated surgical centre for examination and treatment, when ACNES is suspected.

KORRESPONDANCE: Kenney Bent Fehrenkamp Pedersen.

E-mail: kenneyfpedersen@gmail.com

ANTAGET: 27. juni 2019

PUBLICERET PÅ UGESKRIFTET.DK: 26. august 2019

INTERESSEKONFLIKTER: ingen. Forfatterens ICMJE-formularer er tilgængelige sammen med artiklen på Ugeskriftet.dk

LITTERATURLISTE: Findes i artiklen publiceret på Ugeskriftet.dk

LITTERATUR

- Srinivasan R, Greenbaum DS. Chronic abdominal wall pain: a frequently overlooked problem. *Am J Gastroenterol* 2002;97:824-30.
- van Assen T, Boelens OB, van Eerten PV et al. Surgical options after a failed neurectomy in anterior cutaneous nerve entrapment syndrome. *World J Surg* 2014;38:3105-11.
- Carnett J. Intercostal neuralgia as a cause of abdominal pain and tenderness. *Surg Gynecol Obstet* 1926;42:625-32.
- van Assen T, Brouns JA, Scheltinga MR et al. Incidence of abdominal pain due to the anterior cutaneous nerve entrapment syndrome in an emergency department. *Scand J Trauma Resusc Emerg Med* 2015;23:19.
- Boelens OB, Scheltinga MR, Houterman S et al. Management of anterior cutaneous nerve entrapment syndrome in a cohort of 139 patients. *Ann Surg* 2011;254:1054-8.
- Mol F, Maatman R, de Jooe L et al. Characteristics of 1116 consecutive patients diagnosed with anterior cutaneous nerve entrapment syndrome (ACNES). *Ann Surg* 20. feb 2019 (e-pub ahead of print).
- Maatman RC, Werner MU, Scheltinga MRM et al. Bilateral distribution of anterior cutaneous nerve entrapment syndrome (ACNES): are clinical features and outcomes comparable to unilateral ACNES? *Reg Anesth Pain Med* 11. jan 2019 (e-pub ahead of print).
- Mol FMU, Jansen CH, Boelens OB et al. Adding steroids to lidocaine in a therapeutic injection regimen for patients with abdominal pain due to anterior cutaneous nerve entrapment syndrome (ACNES): a single blinded randomized clinical trial. *Scand J Pain* 2013;18:505-12.
- Boelens OB, Scheltinga MR, Houterman S et al. Randomized clinical trial of trigger point infiltration with lidocaine to diagnose anterior cutaneous nerve entrapment syndrome. *Br J Surg* 2013;100:217-21.
- Maatman RC, Steegers MAH, Kallewaard JW et al. Pulsed radiofrequency as a minimally invasive treatment option in anterior cutaneous nerve entrapment syndrome: a retrospective analysis of 26 patients. *J Clin Med Res* 2018;10:508-15.
- Boelens OB, van Assen T, Houterman S et al. A double-blind, randomized, controlled trial on surgery for chronic abdominal pain due to anterior cutaneous nerve entrapment syndrome. *Ann Surg* 2013;257:845-9.
- van Assen T, Boelens OB, van Eerten PV et al. Long-term success rates after an anterior neurectomy in patients with an abdominal cutaneous nerve entrapment syndrome. *Surgery* 2015;157:137-43.
- Mol FMU, Jansen CH, Dijk WV et al. Factors predicting outcome after anterior neurectomy in patients with chronic abdominal pain due to anterior cutaneous nerve entrapment syndrome (ACNES). *Surgery* 2018;165:417-22.
- Siawash M, Mol F, Tjon ATW et al. Anterior rectus sheath blocks in children with abdominal wall pain due to anterior cutaneous nerve entrapment syndrome: a prospective case series of 85 children. *Paediatr Anaesth* 2017;27:545-50.
- Siawash M, Maatman R, Tjon ATW et al. Anterior neurectomy in children with a recalcitrant anterior cutaneous nerve entrapment syndrome is safe and successful. *J Pediatr Surg* 2017;52:478-80.
- Applegate WV, Buckwalter NR. Microanatomy of the structures contributing to abdominal cutaneous nerve entrapment syndrome. *J Am Board Fam Pract* 1997;10:329-32.
- Bjerklund Johansen TE, Gran L. Parietale abdominalsmerter. *Tidsskr Nor Lægeforen* 1986;106:2151-4.
- Sharpstone D, Colin-Jones DG. Chronic, non-visceral abdominal pain. *Gut* 1994;35:833-6.
- Gallegos NC, Hobsley M. Abdominal wall pain: an alternative diagnosis. *Br J Surg* 1990;77:1167-70.
- Greenbaum DS, Greenbaum RB, Joseph JG et al. Chronic abdominal wall pain. *Dig Dis Sci* 1994;39:1935-41.
- Waldman SD. *Abdominal wall pain syndromes. I: Pain management.* 1st ed. Elsevier, 2007:727-36.

22. Paulsen F, Waschke J. Sobotta atlas of human anatomy. 16th ed. Elsevier, Urban & Fischer, 2018.
23. Towfigh S, Anderson S, Walker A. When it is not a Spigelian hernia: abdominal cutaneous nerve entrapment syndrome. *Am Surg* 2013;79:1111-4.
24. Lourcing-Andersen M, Hjørne FP, Skovdal J et al. Diagnostik og behandling af spigellihernie. *Ugeskr Læger* 2009;171:3518-22.
25. Jeon SM, Lee JY, Byeon SJ. Traumatic neuroma at the inferior mesenteric artery stump after rectal cancer surgery: a case report and literature review. *Korean J Gastroenterol* 2016;68:279-83.
26. Bourgaize S, Janjua I, Murnaghan K et al. Fibromyalgia and myofascial pain syndrome: two sides of the same coin? *Musculoskeletal Care* 2019;17:3-12.
27. Roumen RMH, Vening W, Wouda R et al. Acute appendicitis, somatosensory disturbances («head zones»), and the differential diagnosis of anterior cutaneous nerve entrapment syndrome (ACNES). *J Gastrointest Surg* 2017;21:1055-61.
28. Alimi Y, Iwanaga J, Loukas M et al. The clinical anatomy of endometriosis: a review. *Cureus* 2018;10:e3361.
29. Stirlir VM, Raymakers JT, Rakic S. Intraperitoneal onlay mesh reinforcement of the abdominal wall: a new surgical option for treatment of anterior cutaneous nerve entrapment syndrome – a retrospective cohort analysis of 30 consecutive patients. *Surg Endosc* 2016;30:2711-5.
30. Maatman RC, Steegers MAH, Boelens OBA et al. A randomized controlled trial to evaluate the effect of pulsed radiofrequency as a treatment for anterior cutaneous nerve entrapment syndrome in comparison to anterior neurectomy. *Pain Pract* 12. jun 2019 (e-pub ahead of print).